

INVAGINATION INTESTINALE AIGUE CHEZ L'ENFANT : A PROPOS D'UN CAS.

A .BEDDI; L .IBOUTSY ; BA.SOUKAYA
N.TOUIL ;O.KACIMI ;N.CHIKAOUI
RADIOLOGIE DES URGENCES CHU IBN ROCHD ,CASABLANCA

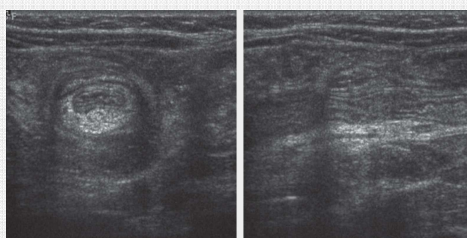
I . Introduction

La survenue de l' invaginations intestinales aigue est fréquente chez l'enfant de moins de 4ans

II. Matériel et méthodes

Nous rapportons une observation d'une invagination intestinale aigue survenant chez un enfant âgé de 5ans de sexe masculin, sans antécédents médicaux ou chirurgicaux, qui s'est présenté au urgence pour des douleurs abdominales diffuses sans troubles de transit ; une échographie abdominale a été demandée en première intention .

III . Résultats



L'échographie avait objectivé la présence d'une image en cocarde en sous splénique. Le patient a été orienté pour une prise en charge chirurgicale après l'échec d'une insufflation faite.

IV . DISCUSSION

L'invagination intestinale aigue siège habituellement au niveau du colon droit plus précisément en sous hépatique ; dans cette observation il s'agit d'une localisation rare : sous splénique chez un enfant sans ATCD particuliers .

V. CONCLUSION

L'invagination intestinale aiguë (IIA) est une pathologie de l'enfant de 3 à 9 mois, à la présentation clinique parfois trompeuse.

L'échographie abdominale, par un opérateur entraîné confirme le diagnostique